Urticária aguda com lesões purpúricas numa doente anticoagulada

Acute urticaria with purpuric features associated with anticoagulant use

Data de receção / *Received in*: 01/09/2025
Data de aceitação / *Accepted for publication in*: 17/11/2025

Rev Port Imunoalergologia 2025; 33 (x): 1-2

Milton Rosa[1], Bruno Vendeira[1], Margarida Vaz Lopes[1], Pedro de Vasconcelos[1], Paulo Filipe[1,2]

[1] Serviço de Dermatologia, Unidade Local de Saúde Santa Maria (ULSSM), Hospital de Santa Maria, Lisboa, Portugal.
[2] Faculdade de Medicina, Universidade de Lisboa, Lisboa, Portugal.

Contribuição dos autores: Milton Rosa – concetualização, investigação e redação; Bruno Vendeira – redação; Margarida Vaz Lopes – redação; Pedro de Vasconcelos – revisão; Paulo Filipe – supervisão e validação.

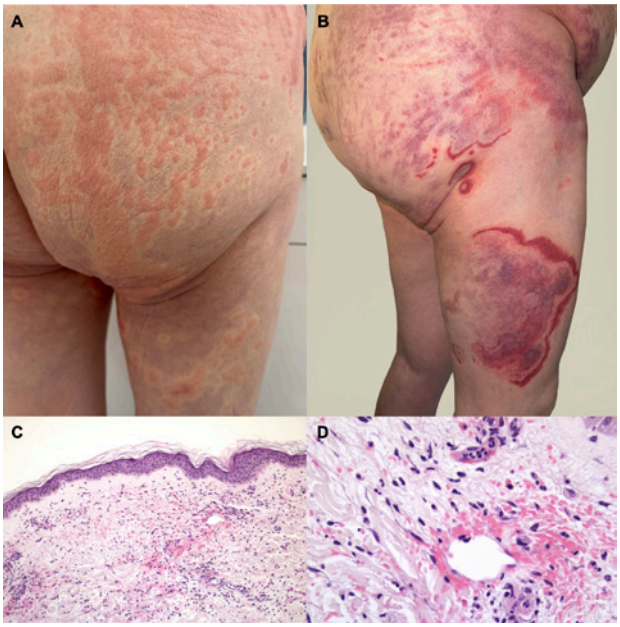

Figura 1. A) Registo iconográfico da doente com pápulas e placas eritematosas e edematosas bem delimitadas, com halos pálidos periféricos, localizadas nas nádegas e coxas, algumas com púrpura central; **B)** Lesões urticariformes que evoluiram clinicamente para placas eritematovioláceas, com clareamento central e bordos serpiginosos; **C, D)** Exame histopatológico (H&E) de uma placa purpúrica a documentar infiltrado linfocitário perivascular na derme superficial, com neutrófilos e eosinófilos intersticiais, extravasamento focal de eritrócitos e neutrófilos intravasculares, sem evidência de vasculite ou leucocitoclasia ([C]x100; [D]x400)

Figure 1. A) *Patient's iconographic documentation showing well--demarcated erythematous, edematous papules and plaques with surrounding pale halos on the buttocks and thighs, some with central purpura;* ***B)*** *Urticarial wheals clinically progressed into erythematous-violaceous plaques with central clearing and serpiginous borders;* ***C, D)*** *Histopathological examination (H&E) of a purpuric plaque showing a perivascular lymphocytic infiltrate in the superficial dermis, with interstitial neutrophils and eosinophils, focal erythrocyte extravasation, and intravascular neutrophils, without evidence of vasculitis or leukocytoclasia ([C]x100; [D]x400)*

http://doi.org/10.32932/rpia.2025.12.176
© 2025 Sociedade Portuguesa de Alergologia e Imunologia Clínica. Published by Publicações Ciência e Vida.
This is an open access article under the CC BY-NC-ND license (http://creativecommons.org/licenses/by-nc-nd/4.0/).

COMENTÁRIO

Mulher de 79 anos, com fibrilhação auricular, medicada com apixabano há três anos, foi referenciada ao nosso serviço de Dermatologia para avaliação de lesões pruriginosas com dois dias de evolução, localizadas no tronco e membros. O registo fotográfico fornecido pela doente evidenciava pápulas e placas eritematosas e edematosas, com halo pálido periférico (Figura 1A), que resolveram em menos de 24 horas, evoluindo para placas eritematovioláceas com clareamento central e bordos serpiginosos (Figura 1B), que persistiram uma semana. A doente negava sintomatologia adicional, introdução recente de fármacos ou infeção prévia. A avaliação laboratorial revelou um INR (*international normalized ratio*) de 1,60. Os painéis metabólicos, serológicos e autoimunes não mostraram alterações. A biópsia cutânea de uma placa purpúrica mostrou infiltrado linfocitário perivascular, extravasamento focal de eritrócitos e neutrófilos intravasculares, sem evidência de vasculite ou leucocitoclasia (Figura 1C,D), excluindo vasculite urticariforme. Foi diagnosticada urticária aguda, sem fator precipitante identificado. Diagnósticos diferenciais como toxidermia urticariforme e eritema figurado foram considerados, mas excluídos pela história clínica e pela evolução do quadro. Após tratamento com anti-histamínicos orais e prednisolona, verificou-se resolução completa em uma semana, sem recorrência, cicatriz ou hiperpigmentação residual. Existe evidência de ativação do sistema de coagulação na urticária crónica, embora os dados na urticária aguda sejam limitados. Alguns estudos sugerem que mediadores inflamatórios ativam a cascata da coagulação, aumentando a permeabilidade vascular e contribuindo para o extravasamento de eritrócitos (1). O ato de coçar pode induzir lesões purpúricas (2) e o extravasamento de eritrócitos pode justificar a coloração purpúrica observada (3). No presente caso, o apixabano terá contribuído para o fenótipo clínico ao potenciar o extravasamento eritrocitário e não como fator desencadeante, ao contrário do descrito em relatos anteriores. Este caso sublinha a necessidade de se investigar o papel da coagulação e da terapêutica anticoagulante nas manifestações clínicas da urticária.

Conflito de interesses

Os autores declaram que não existem conflitos de interesses.

COMMENT

A 79-year-old woman with atrial fibrillation, on apixaban for the past three years, was referred to our dermatology department for evaluation of a two-day history of pruritic lesions on the torso, lower limbs, and upper extremities. According to patient photographs, the lesions initially appeared as transient erythematous and edematous papules and plaques with pale halos (Figure 1A), each resolving within 24 hours, while transitioning into erythematous-violaceous plaques with central clearing and serpiginous borders (Figure 1B) that persisted for a week. The patient did not report any additional symptoms, recent medication use, or infection. Laboratory evaluation revealed an INR (international normalized ratio) of 1.60. Results of an extensive metabolic panel, serological studies, and autoimmune workup were unremarkable. Skin biopsy of a purpuric plaque showed a perivascular lymphocytic infiltrate, focal erythrocyte extravasation, and intravascular neutrophils, without evidence of vasculitis or leukocytoclasia (Figure 1C, D), effectively ruling out urticarial vasculitis. A diagnosis of acute urticaria was established, and no precipitating factor was identified. Alternative differential diagnoses, including urticarial drug eruption and figurate erythema, were considered but ruled out based on the clinical course and patient history. Following treatment with oral antihistamines and prednisolone, the lesions resolved within one week, without scarring, residual hyperpigmentation, or recurrence. Evidence supports the activation of coagulation in chronic urticaria, whereas data on acute urticaria remain limited. Some studies suggest that inflammatory mediators activate coagulation and increase vascular permeability, contributing to erythrocyte extravasation (1). Scratching has also been shown to induce residual purpura (2), and extravasated erythrocytes may explain the purpuric hue occasionally observed (3). In this case, apixaban was not considered the causal trigger of urticaria, but rather a contributing factor to its purpuric appearance by enhancing erythrocyte extravasation, in contrast to prior reports that implicated apixaban as a trigger. This case underscores the need for further research into the interplay between coagulation, anticoagulant therapy, and the clinical manifestations of urticaria.

ORCID
Milton Rosa 0009-0002-4767-3395
Bruno Vendeira 0000-0002-1384-1920
Margarida Vaz Lopes 0000-0003-4532-4845
Pedro de Vasconcelos 0000-0002-7480-1228
Paulo Filipe 0000-0002-7337-6493

Autor correspondente
Milton Rosa
Serviço de Dermatologia, Unidade Local de Saúde Santa Maria (ULSSM), Hospital de Santa Maria
Av. Prof. Egas Moniz MB, 1649-028 Lisboa, Portugal
E-mail: miltoncmrosa@gmail.com

REFERÊNCIAS

1. Liu Z, Al-Quran L, Tong J, Cao X. Analysis of clinical features and inflammatory-related molecules with the disease in acute infectious urticaria. Archives of Dermatological Research 2023;315(7):1915-25. DOI: 10.1007/s00403-023-02564-y
2. Antia C, Baquerizo K, Korman A, Bernstein JA, Alikhan A. Urticaria: A comprehensive review: epidemiology, diagnosis, and work-up. Journal of the American Academy of Dermatology 2018;79(4):599--614. DOI: 10.1016/j.jaad.2018.01.020.
3. Barzilai A, Sagi L, Baum S, Trau H, Schvimer M, Barshack I, *et al.* The histopathology of urticaria revisited - clinical pathological study. The American Journal of Dermatopathology 2017;39(10):753-9. DOI: 10.1097/DAD.0000000000000786.