

# Hiperplasia nodular linfóide no intestino em adultos com imunodeficiência comum variável

Data de receção / Received in: 06/09/2022

Data de aceitação / Accepted for publication in: 21/11/2022

Rev Port Imunoalergologia 2023; 31 (2): 169-170

Sofia Couto<sup>1</sup> , Sara Silva<sup>2,3,4</sup> , Célia Costa<sup>2,3</sup> , Susana Lopes da Silva<sup>1,2,3,4</sup> 

<sup>1</sup> Centro de Alergia, Hospital Cuf Descobertas, Lisboa, Portugal

<sup>2</sup> Serviço de Imunoalergologia, Centro Hospitalar Universitário Lisboa Norte, Lisboa, Portugal.

<sup>3</sup> Clínica Universitária de Imunoalergologia, Faculdade de Medicina da Universidade de Lisboa, Portugal

<sup>4</sup> Centro de Imunodeficiências Primárias, Centro Académico de Medicina, Lisboa, Portugal

Contribuição dos autores: Sofia Couto – redação e conceptualização; Célia Costa – metodologia, revisão do artigo; Sara Silva – Revisão do artigo; Susana Lopes da Silva – Conceptualização, redação e revisão do artigo

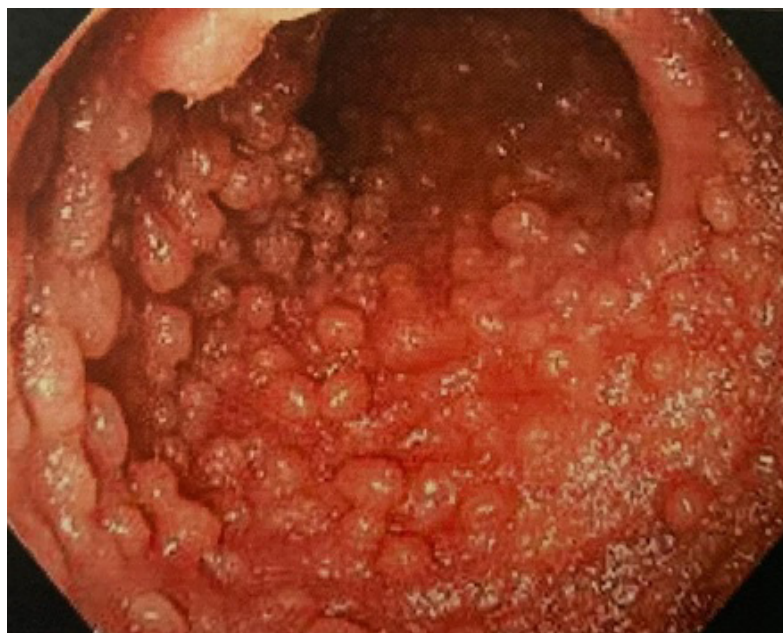


Figura 1.

<http://doi.org/10.32932/rpia.2023.06.115>

© Author(s) (or their employer(s)) and Revista Portuguesa de Imunoalergologia 2023.

Re-use permitted under CC BY 4.0. (<https://creativecommons.org/licenses/by/4.0/>).

## COMENTÁRIO

A imagem demonstra hiperplasia nodular linfóide (HNL) exuberante no íleo de doente com imunodeficiência comum variável (IDCV), sem antecedentes familiares conhecidos. A doente apresentava, desde os 20 anos, distensão abdominal frequente e aos 31 anos, na sequência de giardíase, foi identificada deficiência de IgA e HNL no jejunoíleo. Aos 37 e 47 anos teve gripe A, complicada com pneumonia bacteriana e necessidade de internamento. Aos 47 anos foi investigada por queixas de náuseas, vômitos, dor abdominal, diarreia e perda de peso, sendo identificada hipogamaglobulinemia grave (défice de IgA, IgG e IgM), sem hipoalbuminemia. Apresentava também ausência de respostas vacinais e diminuição da frequência de células B de memória compatível com IDCV, tendo iniciado terapêutica com IgG. Apresentava calprotectina fecal aumentada, com exames bacteriológicos e parasitológicos fecais negativos. A endoscopia digestiva alta revelou duodenite grau 2 e a colonoscopia revelou HNL exuberante no íleo, padrão confirmado histologicamente.

A HNL caracteriza-se pela presença de múltiplos nódulos linfóides que podem distribuir-se do estômago ao reto (1-3). A sua etiologia é desconhecida e a expressão clínica variável (3), sendo frequente a sua associação com IDCV (1,2). A HNL associa-se a risco aumentado de linfoma gastrointestinal (2), pelo que a sua monitorização deve ser assegurada.

## COMMENT

*The image demonstrates exuberant lymphoid nodular hyperplasia (NLH) in the ileum of a patient with common variable immunodeficiency (CVID), with no known family history. The patient had, since the age of 20, frequent abdominal distension, and at the age of 31, following Giardiasis, IgA and HNL deficiency was identified in the jejunoileal. At 37 and 47 years old, she had Influenza A, complicated by bacterial pneumonia and the need for hospitalization. At the age of 47, she was investigated for complaints of nausea, vomiting, abdominal pain, diarrhea, and weight loss, and severe hypogamma-*

*globulinemia was identified (deficit of IgA, IgG, and IgM), without hypoalbuminemia. She also had no vaccine responses and a decrease in the frequency of IDCV-compatible memory B cells, having started therapy with IgG. She had increased fecal calprotectin, with negative fecal bacteriological and parasitological tests. Upper digestive endoscopy revealed grade 2 duodenitis, and colonoscopy revealed exuberant LNH in the ileum, a histologically confirmed pattern.*

*HNL is characterized by the presence of multiple lymphoid nodules, which can be distributed from the stomach to the rectum (1-3). Its etiology is unknown, and the clinical expression is variable (3), and its association with IDCV is frequent (1,2). HNL is associated with an increased risk of gastrointestinal lymphoma (2), so its monitoring must be ensured.*

## Conflito de interesses

As autoras declaram que não existem conflitos de interesses.

## ORCID

Sofia Couto  0000-0003-2513-9693

Sara Silva  0000-0002-8838-5704

Célia Costa  0000-0001-8313-1505

Susana Lopes da Silva  0000-0003-3943-1185

*Autora correspondente:*

Sofia Couto

Centro de Alergia, Hospital Cuf Descobertas

E-mail: [sofia.couto.gp@gmail.com](mailto:sofia.couto.gp@gmail.com)

## REFERÊNCIAS

1. Albuquerque A. Nodular lymphoid hyperplasia in the gastrointestinal tract in adult patients: A review. *World J Gastrointest Endosc.* 2014 Nov 16;6(11):534-40. doi: 10.4253/wjge.v6.i11.534.
2. Elkholly S, Mogawer S, Farag A. Nodular Lymphoid Hyperplasia of the Gastrointestinal Tract : a comprehensive review. *Acta Gastroenterol Belg.* 2017 Jul-Sep;80(3):405-410.
3. van Schewick CM, Lowe DM, Burns SO, Workman S, Symes A, Guzman D, et al. Bowel Histology of CVID Patients Reveals Distinct Patterns of Mucosal Inflammation. *J Clin Immunol.* 2022 Jan;42(1):46-59. doi: 10.1007/s10875-021-01104-5.