

Exantema urticariforme azul no período perioperatório

Perioperative blue urticarial exanthema

Data de receção / Received in: 12/10/2023

Data de aceitação / Accepted for publication in: 01/02/2024

Rev Port Imunoalergologia 2024; 32 (x): xxx-xxx

João Pinho^{1,*} , Gonçalo Martins-dos-Santos^{2,3,*} , Pedro Simão Coelho^{2,3} , Inês Sangalho^{2,3} , Sara Prates^{2,3} , Paula Leiria Pinto^{2,3} 

¹ Serviço de Anestesiologia, Instituto Português de Oncologia de Lisboa Francisco Gentil, Lisboa, Portugal

² Serviço de Imunoalergologia, Centro Hospitalar Universitário de Lisboa Central, Lisboa, Portugal

³ Centro Clínico Académico de Lisboa, Lisboa, Portugal

* contribuição equitativa

Contribuição dos autores: João Pinho – concetualização, metodologia e redação do manuscrito; Gonçalo Martins-dos-Santos – concetualização, metodologia e redação do manuscrito; Pedro Simão Coelho – concetualização e redação do manuscrito; Inês Sangalho – concetualização e redação do manuscrito; Sara Prates – supervisão e revisão do manuscrito; Paula Leiria Pinto – supervisão e revisão do manuscrito

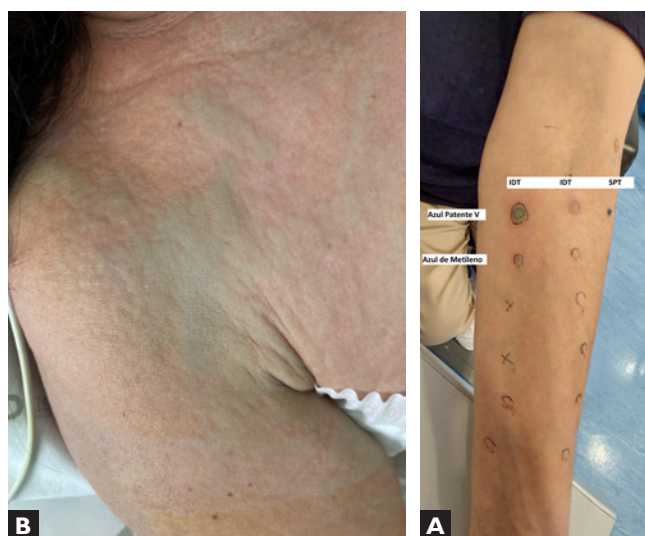

Figura 1.

<http://doi.org/10.32932/rpia.2024.03.129>

© 2024 Sociedade Portuguesa de Alergologia e Imunologia Clínica. Published by Publicações Ciência e Vida.

This is an open access article under the CC BY-NC-ND license (<http://creativecommons.org/licenses/by-nc-nd/4.0/>).

COMENTÁRIO

Uma doente de 62 anos foi referenciada por suspeita de reação de hipersensibilidade perioperatória manifestada por um exantema maculopapular azul (Figura A).

Um mês antes, a doente havia sido submetida a biópsia de gânglio sentinela axilar sob anestesia geral, com injeção subcutânea de azul patente V. Trinta minutos depois, na admissão ao recobro pós-anestésico, foi notado um exantema maculopapular pruriginoso azulado que pareceu progredir centrifugamente a partir do tórax, em minutos para os membros e dorso. Não se objetivaram outros sintomas. Foi iniciado tratamento com clemastina 2 mg por via endovenosa, com resolução completa nas horas seguintes.

Para investigação etiológica, realizaram-se testes cutâneos por picada (SPT) e intradérmicos (IDT), até às concentrações máximas não irritativas, com azul patente V (25 mg/ml e 0,25 mg/ml, respetivamente), lidocaína (10 mg/ml e 1 mg/ml), ropivacaína (10 mg/ml e 1 mg/ml), propofol (10 mg/ml e 1 mg/ml), fentanil (0,05 mg/ml e 0,005 mg/ml), rocurónio (10 mg/ml e 0,05 mg/ml), dexametasona (4 mg/ml e 0,4 mg/ml), ondansetron (2 mg/ml e 0,02 mg/ml), sugamadex (100 mg/ml e 10 mg/ml) e azul de metileno (10 mg/ml e 0,1 mg/ml) (1,2). Apenas o teste intradérmico com azul patente V (0,25 mg/ml) foi positivo (Figura B).

Desconhece-se se um exantema azul após a administração de corantes médicos azuis é patognomónico de uma reação de hipersensibilidade ao corante, ou se resulta simplesmente da presença do corante em circulação durante reações cutâneas. Neste caso, confirmou-se a hipersensibilidade ao azul patente V, que tem sido frequentemente implicado em reações de hipersensibilidade perioperatórias (3). O azul de metileno pode constituir uma alternativa nestes doentes (2).

Conflito de interesses

Os autores declaram que não existem conflitos de interesses.

COMMENT

A 62-year-old woman was referred for evaluation of a suspected perioperative hypersensitivity reaction, presenting as a blue maculopapular exanthema (Figure A).

A month before, she had undergone axillary sentinel lymph node biopsy under general anesthesia, with subcutaneous injection of patent blue V. During admission to post-anesthesia recovery thirty minutes later, a blueish pruritic maculopapular exanthema was noted, which seemed to progress centrifugally from the chest to the back and limbs in a few minutes. There were no other symptoms. Intravenous clemastine 2 mg was administered and the exanthema resolved completely in the following hours.

Prick (SPT) and intradermal skin tests (IDT) were performed, until the maximum non-irritative concentrations, with patent blue V (25 mg/ml and 0,25 mg/ml, respectively), lidocaine (10 mg/ml and 1 mg/ml), ropivacaine (10 mg/ml and 1 mg/ml), propofol (10 mg/ml and 1 mg/ml), fentanyl (0,05 mg/ml and 0,005 mg/ml), rocuronium (10 mg/ml and 0,05 mg/ml), dexamethasone (4 mg/ml and 0,4 mg/ml), ondansetron (2 mg/ml and 0,02 mg/ml), sugamadex (100 mg/ml and 10 mg/ml), and methylene blue (10 mg/ml and 0,1 mg/ml) (1,2). Only the intradermal test for patent blue V (0,25 mg/ml) was positive (Figure B).

It is unclear if a blue exanthema after the administration of blue medical dyes is pathognomonic of a hypersensitivity reaction to the dye, or simply a consequence of the presence of the dye in circulation during cutaneous reactions. In this case, we confirmed the hypersensitivity to patent blue V, an agent frequently identified as a cause of perioperative hypersensitivity reactions(3). Methylene blue is a potential alternative dye for these patients (2).

ORCID

João Pinho  0000-0002-4759-4120

Gonçalo Martins-dos-Santos  0000-0002-5726-5486


Pedro Simão Coelho  0000-0002-7119-4653

Inês Sangalho  0000-0002-8051-9931

Sara Prates  0000-0001-7726-2576

Paula Leiria Pinto  0000-0001-9027-8388

Autor correspondente

Gonçalo Martins dos Santos 

Serviço de Imunoalergologia

Centro Hospitalar Universitário de Lisboa Central, EPE

E-mail: goncalomdsantos@gmail.com

REFERÊNCIAS

1. Garvey LH, Ebo DG, Mertes P-M, Dewachter P, Garcez T, Kopac P, et al. An EAACI position paper on the investigation of perioperative immediate hypersensitivity reactions. *Allergy* 2019;74:1872-1884. <https://doi.org/10.1111/all.13820>.
2. Haque RA, Wagner A, Whisken JA, Nasser SM, Ewan PW. Anaphylaxis to patent blue V: A case series and proposed diagnostic protocol. *Allergy* 2010;65:396-400. <https://doi.org/10.1111/j.1398-9995.2009.02248.x>.
3. Harper NJN, Cook TM, Garcez T, Farmer L, Floss K, Marinho S, et al. Anaesthesia, surgery, and life-threatening allergic reactions: epidemiology and clinical features of perioperative anaphylaxis in the 6th National Audit Project (NAP6). *Br J Anaesth* 2018;121(1):159-71. <https://doi.org/10.1016/j.bja.2018.04.014>.