

Hipersensibilidade alérgica a componentes de silicone de *pacemaker*: Uma nova causa de dermatite de contacto?

Allergy to pacemaker silicone compounds: A new cause of contact dermatitis?

Data de receção / Received in: 15/09/2017

Data de aceitação / Accepted for publication in: 21/09/2017

Rev Port Imunoalergologia 2018; 26 (1): 63-66

Letícia Pestana¹, Ana Mendes¹, Pedro Marques², Manuel Pereira Barbosa¹

¹ Serviço de Imunoalergologia

² Serviço de Cardiologia

Hospital de Santa Maria, CHLN, EPE

RESUMO

Estão descritas, ainda que raras, situações de dermatite de contacto alérgica (DCA) a diversos componentes de dispositivos de cardioversão elétrica. O silicone é um composto descrito em casos de DCA, tais como *pacemakers*, implantes mamários ou implantes cocleares. A localização das lesões normalmente auxilia a identificação do agente. Contudo, é fundamental o diagnóstico atempado e diferencial com processos infecciosos. A referência à Imunoalergologia permite uma investigação adequada, com testes epicutâneos de contacto, podendo identificar a causa e oferecer alternativas seguras. Os autores descrevem um caso clínico de suspeita de alergia de contacto a componentes de cardioversor-desfibrilhador (CRT-D) implantado.

Palavras-chave: Dermatite de contacto alérgica, silicone, *pacemaker*.

ABSTRACT

Although rare, allergic contact dermatitis (ACD) is well described to various components of electrical cardioversion devices. Silicone is a compound described in cases of ACD, such as pacemakers, breast implants or cochlear implants. The location of the lesions usually assists the identification of the agent. However, differential diagnosis with infectious processes is required. The referral to Immunoallergology's Department allows an adequate investigation, with epicutaneous contact tests, being able to identify the cause and offer safe alternatives. The authors describe a clinical case of suspected contact allergy to implanted cardioverter-defibrillator (CRT-D) components.

Keywords: Allergic contact dermatitis, silicone, pacemaker.

INTRODUÇÃO

Embora se presumisse o silicone como um material inerte, sendo amplamente utilizado, desde o início da utilização deste material em implantes que têm sido descritas reações imunomediadas em tecidos humanos e animais¹⁻³. A dermatite de contacto alérgica aos componentes de *pacemakers* é uma complicação rara desta terapêutica de carácter permanente (sendo a sua incidência ainda desconhecida) e que pode cursar com erupção cutânea, prurido, dor e edema flutuante na área do gerador várias semanas ou meses após a sua colocação⁴.

Estão documentados múltiplos casos de reações alérgicas a componentes como epóxi⁵, compostos de metal, poliuretano ou policloroparaxileno (parileno)⁵. A dermatite de contacto alérgica a componentes de silicone tem sido pouco descrita^{6,7}. O diagnóstico requer testes de contacto com componentes do gerador e eléctrodos, e a resolução do quadro pode exigir a substituição do sistema de *pacings*. No entanto, é sempre necessária a exclusão de processos infecciosos⁴⁻⁵. O objetivo deste artigo é detalhar o curso clínico e o diagnóstico de um doente com alergia a componentes de silicone do cardioversor-desfibrilhador (CRT-D) implantado.

CASO CLÍNICO.

Doente do sexo masculino, 48 anos, antecedentes pessoais de insuficiência cardíaca congestiva (NYHA classe III) e cardiomiopatia dilatada idiopática (FEVE <30%), orientado de acordo com as *guidelines* para terapêutica de ressincronização cardíaca com cardioversor-desfibrilhador (CRT-D) implantado. A implantação inicial do sistema de ressincronização cardíaca (átrio-biventricular) foi feita com o dispositivo CRT-D (D234TRK Inquiry, 3.2mm, Medtronic), a nível peitoral esquerdo, subcutâneo. A implantação foi bem-sucedida, observando-se melhoria clínica significativa durante o primeiro ano de *follow-up*. Treze meses após o procedimento, o doente recorre ao hospital com quadro de eritema, edema e prurido locais, com cerca de um mês de evolução, sem exsudado e sem sintomas sistémicos acompanhantes (sem dor local e sem febre). O doente desconhecia história de alergia a metais como níquel ou cobalto ou qualquer outra reação de contacto. O quadro infeccioso foi excluído (exame bacteriológico de amostra colhida na área de implantação do dispositivo e controlo analíticos foram negativos; a radiografia de tórax não mostrou alterações de relevo). Foi então submetido a uma primeira explantação completa do siste-

ma e à implantação, alguns dias depois, de novo sistema CRT-D (Protecta XT CRT-D; Medtronic), a nível peitoral direito, subcutâneo. Quatro meses após, recorre novamente ao hospital, sendo internado com quadro clínico sobreponível ao anterior. Foi igualmente excluído quadro infeccioso, sendo o doente submetido a uma segunda explantação e reposicionamento submuscular direito. Oito meses após o procedimento, o doente refere reinício de novo quadro caracterizado por eritema doloroso, prurido, edema flutuante e exsudado confinados ao local do implante. Foi solicitado o apoio do Serviço de Imunoalergologia por suspeita de quadro alérgico. Realizaram-se testes epicutâneos com a série *standard* europeia para dermatite de contacto, incluindo alergénios como cobalto, níquel, e epóxi e os resultados foram negativos (Figura 1). Foi contactado o fabricante da marca do CRT-D e solicitado *kit* com materiais presentes no gerador e elétrodos para realização de testes epicutâneos, incluindo titânio revestido com parileno, borracha de silicone, “polissulfone” e poliuretano. Os

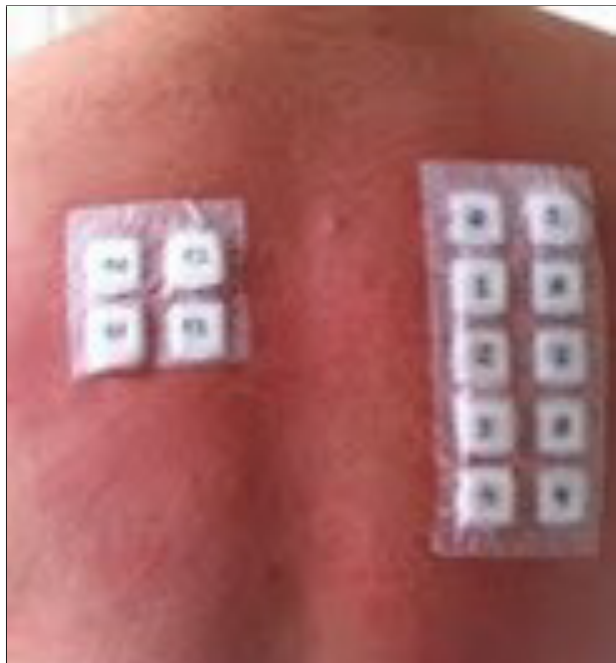

Figura 1. Testes cutâneos com série básica dermatite de contacto

testes de contacto foram realizados duas semanas após os testes iniciais (não foi realizada sessão de testes com a série de metais por indisponibilidade do material na altura). Após 96 horas, verificou-se positividade (+) para componentes contendo silicone: silicone MDX 70, 50 ETR silicone e silicone Med 4719 (Figuras 2 e 3). Foi considerada como provável uma reação de hipersensibilidade de tipo IV e realizado novo implante de CRT-D sem silicone (CRT-D Medtronic Protecta XT CRT-D D354TRM (4.0)). A terapêutica local com corticosteroide tópico e descontinuação progressiva permitiu a resolução completa das lesões cutâneas após três meses.

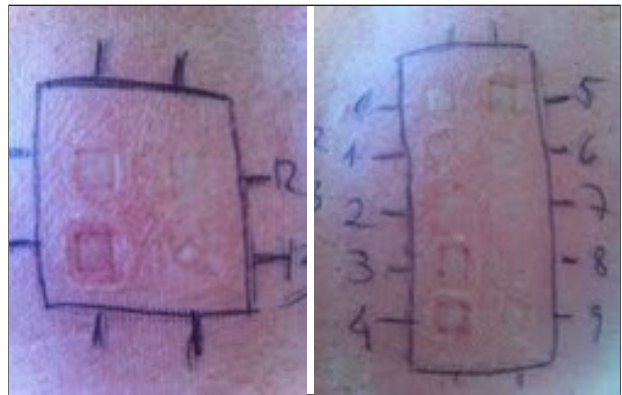


Figura 2. Testes epicutâneos com *kit* fornecido pelo fabricante, às 48 horas

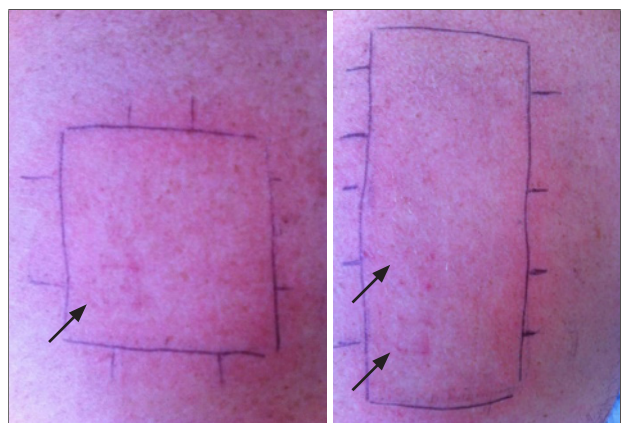

Figura 3. Testes epicutâneos com *kit* fornecido pelo fabricante, às 96 horas. Silicone MDX 70, 50 ETR silicone e silicone Med 4719 ligeiramente positivos

Após dois anos de seguimento, o doente permanece assintomático, não se observando recorrência do quadro de eritema, edema nem prurido.

COMENTÁRIO

Têm sido descritas diversas reações de hipersensibilidade alérgica a componentes de *pacemakers*, porém o silicone tem sido um composto menos envolvido⁷. O silicone é um produto derivado do silício que no seu estado natural se combina com o oxigénio para formar o dióxido de silício ou sílica, sendo estes compostos quimicamente inertes, inodoros, insípidos e incolores. Tem sido usado frequentemente para cobrir dispositivos que contenham materiais provados como de maior potencial alergénico, como o titânio, polichloroparaxileno (parileno) ou poliuretanos⁸. Os dispositivos médicos de silicone têm potencial para induzir reações inflamatórias de corpo estranho e reações inflamatórias não alérgicas locais e sistémicas⁹⁻¹⁰. No entanto, têm surgido evidências de reações de hipersensibilidade alérgica a este composto. Na maioria dos casos de alergia ao silicone presente em dispositivos de cardioversão elétrica, como neste caso, a hipersensibilidade tardia parece desempenhar um papel importante. Atualmente, apenas foram relatados dois casos de hipersensibilidade do tipo imediato a um tubo traqueal de silicone por Rubio *et al.*⁷ e Stuck *et al.*¹⁰ O caso apresentado demonstra que é importante considerar a dermatite de contato alérgica como causa, ainda que pouco frequente, de complicações repetidas no local de colocação de *pacemakers*. Ainda que os processos infecciosos sejam a causa mais habitual perante quadros clínicos de dor e eritema locais, a hipótese diagnóstica de alergia a materiais do gerador e elétrodos deve ser descartada. Além disso, os testes epicutâneos com materiais fornecidos pela marca do dispositivo podem ser necessários para verificar reação a um componente específico; os testes com a série básica podem não ser suficientes. Salienta-se a importância de testar materiais como o óxido de titânio, cada vez mais frequente em relatos da literatura, e no caso descrito apenas aplicado

revestido com parileno. No entanto, os resultados dos testes e a posterior evolução clínica excluem esta sensibilização. Uma vez que a alergia tenha sido demonstrada, é imperativo que o componente seja eliminado ou completamente revestido de materiais com menor potencial alergénico¹⁰.

Finalmente, e ainda que raras, sabe-se que existem alergias a múltiplos componentes do *pacemaker*. O diagnóstico só pode ser realizado se a alergia for considerada no diagnóstico diferencial.

Financiamento: Nenhum.

Declaração de conflito de interesses: Nenhum.

Contacto:

Letícia Pestana

Email: marialeticiapestana@gmail.com

REFERÊNCIAS

1. Hunsaker DH, Martin PJ. Allergic reaction to solid silicone implant in medial thyroplasty. *Otolaryngol Head Neck Surg* 1995;113:782-4.
2. Smalley DL, Shanklin DR. T-cell-specific response to silicone gel. *Plast Reconstr Surg* 1996;98:915-6.
3. Hegggers JP, Kossovsky N, Parsons RW, Robson MC, Pelley RP, Raine TJ. Biocompatibility of silicone implants. *Ann Plast Surg* 1983;11:38-45.
4. Mihaela L. Oprea, MD, Heike Schnöring, MD, *et al.* Allergy to pacemaker silicone compounds: recognition and surgical management. *Ann Thorac Surg* 2009;87:1275-7.
5. Citerne O, Gomes S, Scanu P, *et al.* Painful eczema mimicking pocket infection in a patient with an ICD: A rare cause of skin allergy to nickel/cobalt alloy. *American Heart Association* 2011;123:1241-2.
6. Maushagen E, Reichle B, Simon H. Circumscriptive erythema after implantation of a cardiac pacemaker. *Z Kardiol* 1994;83:340-2.
7. Rubio A, Ponvert C, Goulet O, Scheinmann P, *et al.* Allergic and non-allergic hypersensitivity reactions to silicone: a report of one case *Allergy* 2009;64:1554-61.
8. Abdallah HI, Balsara RK, O'Riordan AC. Pacemaker contact sensitivity: clinical recognition and management. *Ann Thorac Surg* 1994;57:1017-8.
9. Andersen KE. Cutaneous reaction to an epoxy-coated pacemaker. *Arch Dermatol* 1979;115:97-8.
10. Stuck BA, Hecksteden K, Klimek L, Hormann K. Type I hypersensitivity to a silicone tube after laryngectomy. *HNO* 2004; 52:255-7.