

Provável síndrome DRESS a meio de contraste iodado

Probable iodinated contrast media related DRESS syndrome

Data de receção / Received in: 24/10/2016

Data de aceitação / Accepted for publication in: 20/12/2016

Rev Port Imunoalergologia 2017; 25 (4): 277-282

Ana Sofia Moreira, Susana Cadinha, Miguel Vieira, José Pedro Moreira da Silva

Serviço de Imunoalergologia do Centro Hospitalar de Vila Nova de Gaia e Espinho, EPE

RESUMO

O acrónimo DRESS – *Drug reaction with eosinophilia and systemic symptoms* refere-se a uma reação de hipersensibilidade a medicamentos grave e potencialmente fatal. Descreve-se o caso clínico de um homem, 70 anos, com lesões eritemato-descamativas pruriginosas, associado a edema das mãos, eosinofilia (1980/uL) e hiperemia conjuntival, que surgiu quatro dias após reintrodução de tratamento com fenitoína e dez dias após a administração de meio de contraste iodado (MCI). Após corticoterapia, verificou-se resolução da sintomatologia em três dias, contudo, dois meses depois, 24 h após realização de exame contrastado, reaparecimento de exantema generalizado, edema da face, mãos e pés, febre, eosinofilia e linfadenopatia cervical. Testes cutâneos por picada, intradérmicos e epicutâneos para os MCI positivos às 48 h. Testes epicutâneos com fenitoína negativos e teste de transformação linfocitária duvidoso. Trata-se de uma síndrome de DRESS em provável relação causal com a administração de MCI.

Palavras-chave: Meios de contraste iodado, fenitoína, síndrome DRESS, hipersensibilidade a fármacos.

ABSTRACT

The designation DRESS – *Drug reaction with eosinophilia and systemic symptoms* refers to a severe, potentially life-threatening drug hypersensitivity reaction. We describe the case of a 70 years old male with pruritic and exfoliative exanthema, hand edema, eosinophilia (1980/uL) and conjunctival hyperemia. The symptoms began 4 days after restart treatment with phenytoin and 10 days after a computed tomography with contrast media administration. The patient was treated with corticosteroids and presented gradual clinical improvement but, 2 months later, 24 hours after radiologic contrast media administration, there was

a reappearance of a widespread exanthema, hand, face and feet edema, fever, eosinophilia and subsequently cervical lymphadenopathy. Skin prick test, intradermal and patch tests with contrast media were positive at 48 hours. Phenytoin patch tests were negative and the lymphocyte transformation test with phenytoin was doubtful. This case report describes a DRESS syndrome probably related with iodinated contrast media administration.

Key-words: *Iodinated contrast media, phenytoin, DRESS syndrome, drug hypersensitivity.*

INTRODUÇÃO

O acrónimo DRESS – *Drug reaction with eosinophilia and systemic symptoms* é utilizado para descrever uma reação de hipersensibilidade a medicamentos grave e potencialmente fatal que se caracteriza por um envolvimento sistémico e eosinofilia¹.

A sua prevalência estima-se em 1/1000 a 10 000 exposições a fármacos² e afeta mais frequentemente adultos afro-americanos, sem diferença entre sexos³.

O período de latência entre a exposição farmacológica e o início da sintomatologia é de 2 a 6 semanas² e geralmente manifesta-se por sintomas cutâneos associados a febre e envolvimento de vários sistemas orgânicos, sendo os mais frequentemente afetados o linfático, o hematológico e o hepático².

Embora as manifestações cutâneas variem, o mais típico é a ocorrência de um exantema morbiliforme, pruriginoso, macular, por vezes eritrodérmico, que pode evoluir para uma dermatite exfoliativa⁴.

Os fármacos que têm sido mais implicados na etiologia desta síndrome são os anticonvulsivantes (particularmente fenitoína, carbamazepina e fenobarbital), sulfonamidas³ e outros fármacos, como alopurinol, dapsona e minociclina.

CASO CLÍNICO

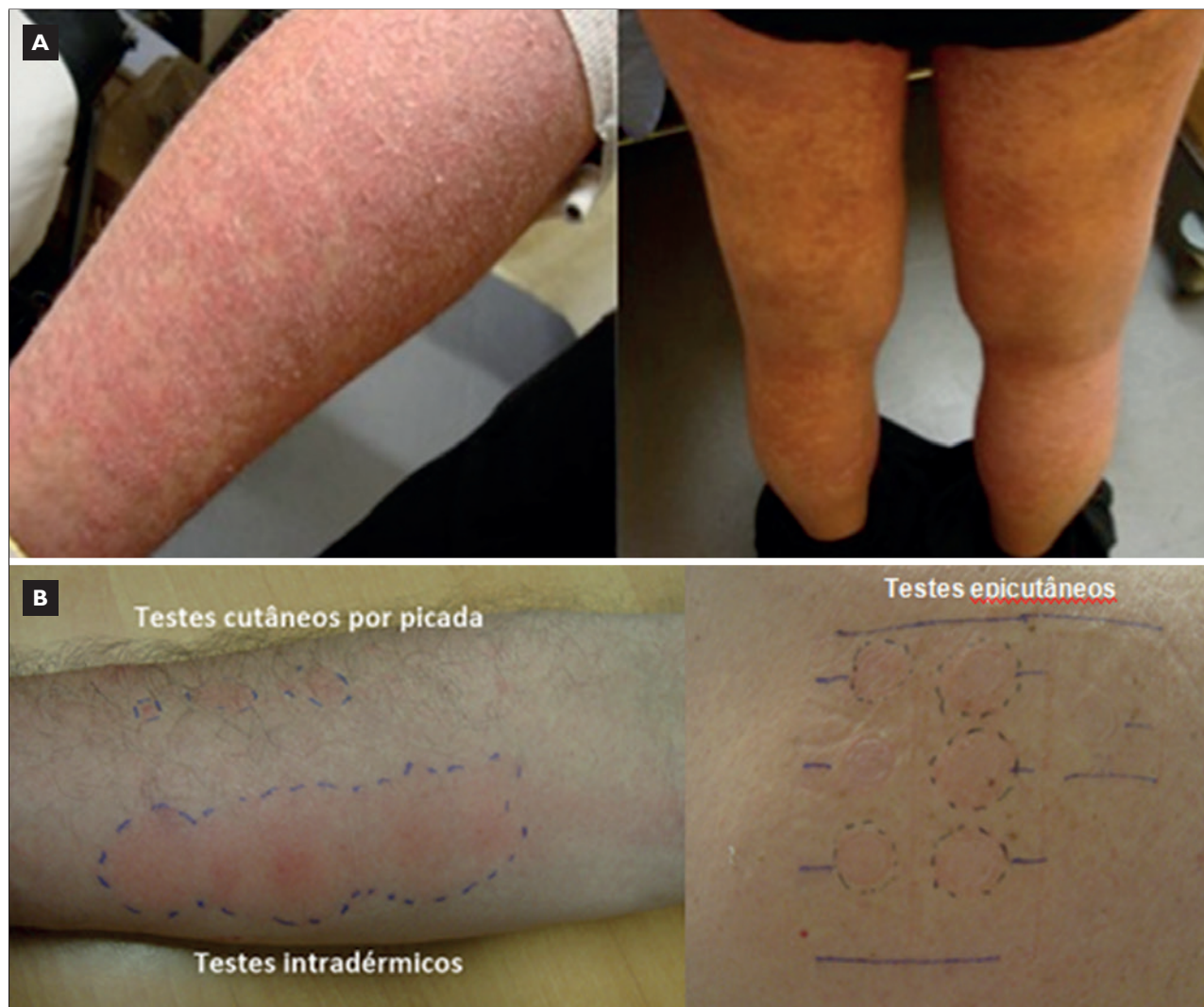Doente do sexo masculino, 70 anos de idade, com história de hipertensão arterial, dislipidemia e insuficiência mitral ligeira, medicado com valsartan 80mg + hidro-

clorotiazida 12,5 mg/dia, sinvastatina 20mg/dia, omeprazol 20 mg/dia e lorazepam 2,5 mg/dia.

Internamento no serviço de neurocirurgia por meningioma (18/02-18/03/2014), tendo iniciado tratamento com fenitoína 100 mg tid. Submetido a cirurgia em D9, tendo sido suspensa a fenitoína. Em D23 realizou tomografia computadorizada cerebral contrastada (TCC), cujo meio de contraste utilizado não é conhecido, e em D29 teve alta com reintrodução de tratamento com fenitoína.

Três dias depois foi medicado com amoxicilina por tosse produtiva e 24h após iniciar tratamento aparecimento de lesões eritemato-descamativas pruriginosas dos pés com progressão posterior para os membros superiores, inferiores e região anterior do tronco. Recurso ao SU três dias depois onde suspendeu a amoxicilina e fenitoína e iniciou deflazacort e hidroxizina. Por agravamento das queixas, com aparecimento de edema das mãos, recorreu novamente ao SU três dias depois, tendo sido observado por Imunoalergologia. Ao exame objetivo encontrava-se apirético, hemodinamicamente estável e apresentava lesões maculopapulares eritematosas descamativas, com desaparecimento à digitopressão, localizadas nos membros superiores e inferiores (Figura 1), edema das mãos e hiperemia conjuntival. Analiticamente, de salientar eosinofilia (1980/ul) sem leucocitose, anemia normocítica e normocrómica (já conhecida) e PCR positiva (1,49 mg/dl). Sem alterações da função renal ou hepática, estudo da coagulação e sedimento urinário. Decidido internamento, tendo iniciado prednisona 1 mg/kg/dia, hidroxizina 25 mg, fluidoterapia e hidratação cutânea, com resolução clínica em 3 dias.

Assintomático até maio de 2014, altura em que, 24 horas após a realização de TCC (meio de contraste desco-



A – Lesões cutâneas apresentadas pelo doente; B – Resultados da leitura às 48 horas dos testes cutâneos aos meios de contraste iodado.

Figura 1. Lesões cutâneas apresentadas pelo doente e resultados dos testes cutâneos aos meios de contraste iodado

nhecido), para despiste de complicações após intervenção cirúrgica, iniciou febre ($39,6^{\circ}\text{C}$), edema da face, mãos, pés e exantema pruriginoso, que evoluiu para descamação cutânea em 3 dias e se associou a rubor conjuntival e lacrimejo. Ao quinto dia de evolução recorreu ao Serviço de Imunoalergologia. Objetivamente, encontrava-se apirético com lesões cutâneas eritematosas e descamativas localizadas nos membros superiores, inferiores e face. Analiticamente

apresentava eosinofilia ($650/\mu\text{L}$), sem leucocitose e anemia normocítica normocrômica. Sem alterações da função renal ou hepática. Iniciou tratamento com prednisolona $1\text{ mg}/\text{kg}/\text{dia}$, bilastina 20 mg bid e hidratação cutânea, com resolução gradual do quadro em um mês. Cerca de 1 a 2 semanas após início do tratamento verificou-se aparecimento de nódulo cervical único palpável, de consistência dura e móvel, com resolução espontânea num mês (Figura 2).

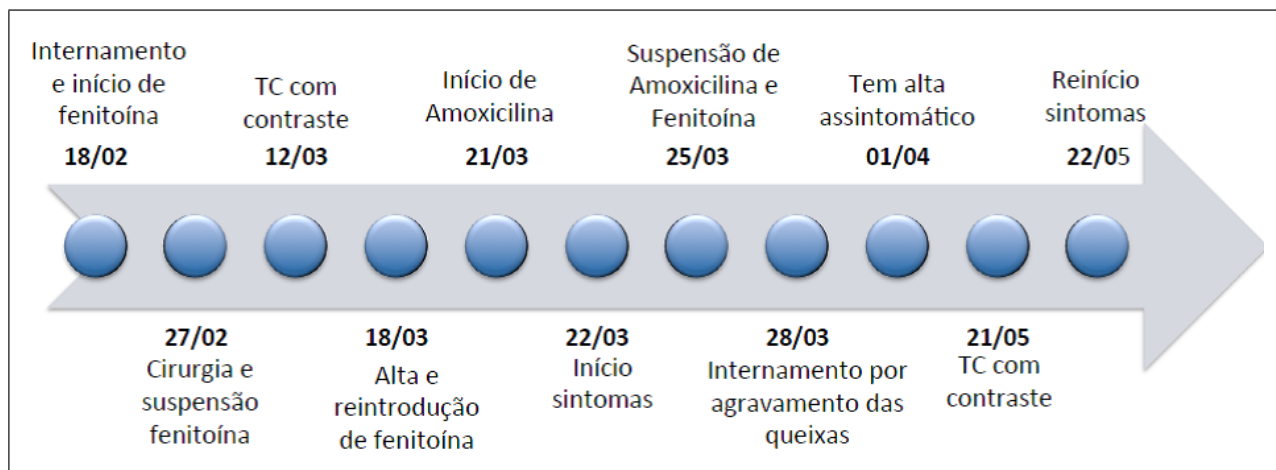


Figura 2. Esquema ilustrativo da evolução clínica do doente.

Após estabilização clínica, realizou-se estudo na consulta de alergia a fármacos, por suspeita de hipersensibilidade tardia à fenitoína, meios de contraste iodado (MCI) e amoxicilina.

Os testes cutâneos por picada (TCP) (iopromida 769 mg/ml; ioversol 636 mg/ml; iomeprol 350 mg/ml)⁵ e os intradérmicos com MCI foram negativos. A leitura às 48 horas dos TCP, intradérmicos (concentração 1/10-1/1)⁵ e epicutâneos (concentração 1/10-1/1)⁵, foi positiva para todas as concentrações (Figura 1). O teste de transformação linfocitária (TTL) com os MCI (iopromida, ioversol e iomeprol) foi negativo (índice de estimulação <2).

As IgE específicas para beta-lactâmicos (penicilina G, penicilina V, amoxicilina, ampicilina e cefaclor) foram negativas. Foram também realizados TCP com beta-lactâmicos (PPL 0,04 mg/ml; MDM 0,5 mg/ml; amoxicilina 20 mg/ml; amoxicilina/ácido clavulânico 20mg/ml; penicilina G 10 000UI/ml; ampicilina 20 mg/ml), intradérmicos (nas referidas concentrações) e epicutâneos (concentração 1/1, em solução aquosa de soro fisiológico) que foram negativos. O TTL com amoxicilina foi indeterminado por proliferação basal muito elevada.

Relativamente à fenitoína, realizaram-se testes epicutâneos (fenitoína 1 %, 5 % e 10 % em vaselina)⁵ que foram negativos e TTL que foi duvidoso (fenitoína 100 ug/ml; índice de estimulação 2,5).

No decorrer do estudo o doente foi medicado em ambulatório com amoxicilina por intercorrência infecciosa, durante uma semana, com boa tolerância, excluindo-se hipersensibilidade a este fármaco.

Realizou também ressonância magnética contrastada com gadolínio, sem intercorrências, pelo que a sua realização foi sugerida em alternativa aos MCI.

Deste modo, foi admitida provável hipersensibilidade aos MCI e considerado haver possibilidade de hipersensibilidade à fenitoína, tendo-se recomendado evicção destes fármacos. Desde outubro de 2014 o doente manteve tratamento com valproato de sódio, como fármaco alternativo, com boa tolerância.

DISCUSSÃO

Atualmente não existem critérios absolutos definidos para o diagnóstico da síndrome DRESS.² Em 1996, Bocque *et al.*⁶ propuseram os primeiros critérios de diagnóstico, que incluíam a presença de erupção cutânea relacionada com fármacos, alterações hematológicas (eosinófilos >1,5 × 10⁹/L e/ou linfócitos atípicos) e atingimento sistémico (adenopatia ≥ 2 cm de diâmetro, hepatite com aumento das transaminases de pelo menos o dobro do normal, nefrite intersticial, pneu-

monite ou miocardite). Para estabelecimento do diagnóstico era necessário a presença de três dos critérios referidos.

Mais recentemente, o grupo RegiSCAR (*The European Registry of Severe Cutaneous Adverse Reactions*)⁷ sugeriu um conjunto de 7 critérios, dos quais os 3 primeiros são obrigatórios (erupção cutânea aguda, suspeita de etiologia farmacológica e internamento hospitalar), sendo necessário a existência de pelo menos 3 dos seguintes 4 critérios para confirmação diagnóstica: febre > 38°C; linfadenopatia em pelo menos duas localizações diferentes; envolvimento de pelo menos um órgão interno; alterações hematológicas.

Outros 7 critérios de diagnóstico foram propostos pelo grupo J-SCAR (*Japanese Research Committee on Severe Cutaneous Adverse Reaction*)⁸: exantema maculopapular com início 3 semanas após início de fármaco suspeito; sintomatologia prolongada após interrupção do mesmo; febre > 38°C; alterações da função hepática ou envolvimento de outro órgão interno; alterações hematológicas; linfadenopatia; reativação do vírus herpes 6. Na presença dos 7 critérios é diagnosticado uma síndrome de DRESS típica e dos 5 primeiros uma síndrome atípica.

Os autores descrevem um caso cujas manifestações iniciais foram exantema pruriginoso e descamativo, edema das mãos, eosinofilia (1980/uL) e hiperemia conjuntival, com aparecimento quatro dias após reintrodução de tratamento com fenitoína, dez dias após a administração de MCI e com resolução em três dias após corticoterapia e medidas de suporte.

Dois meses depois, verificou-se reaparecimento do exantema generalizado, edema da face, mãos e pés, febre, eosinofilia e linfadenopatia cervical, 24 horas após nova administração de MCI.

Embora em nenhum dos episódios tenham sido cumpridos todos os critérios previamente descritos para estabelecer o diagnóstico de DRESS, estes não são critérios absolutos e o diagnóstico geralmente é de presunção, sendo sugerido pela presença de manifestações clínicas características associadas a etiologia farmacológica suspeita. Deste modo, pelo menos no segundo episódio, a síndrome de DRESS parece ser o diagnóstico mais provável,

uma vez que, tal como é típico nestes casos, o doente apresentou febre, eosinofilia periférica e exantema generalizado com associação temporal à administração de novos fármacos. Para além disso, verificou-se atingimento do sistema linfático, que é o mais frequentemente afetado nas situações de DRESS, ocorrendo em 75 % dos doentes².

No doente apresentado, ao contrário do que geralmente acontece nos casos de DRESS, não se desenvolveu um quadro clínico mais grave, com atingimento multiorgânico. Tal situação pode estar relacionada com o facto de o tratamento ter sido instituído precocemente, o que poderá ter influenciado o não desenvolvimento de outros sintomas característicos de uma síndrome DRESS e, conseqüentemente, ter dificultado o seu diagnóstico.

Apesar de a fenitoína ser um dos fármacos mais frequentemente implicados na literatura como causa de DRESS e não poder ser excluída como agente etiológico do primeiro episódio, a relação temporal com a administração de MCI em ambos os episódios e a positividade nos testes epicutâneos e na leitura tardia dos TCP e intradérmicos para estes fármacos sugerem-nos como causa mais provável. Embora os MCI não sejam descritos na literatura como fármacos etiológicos comuns de situações de DRESS, a sua associação com esta síndrome já foi relatada previamente⁹.

É ainda de realçar que nestes casos é difícil estabelecer nexos de causalidade, dado que o diagnóstico se baseia apenas na história clínica, resultado dos testes cutâneos e do TTL, porque a prova de provocação (*gold-standard*) se encontra contraindicada.

Mais recentemente têm sido descritos casos de recorrência de síndrome DRESS relacionados com fármacos estruturalmente não relacionados com o agente causal inicial⁹, como poderá ter ocorrido no caso descrito, após administração dos MCI. Numa análise retrospectiva de 60 doentes com síndrome DRESS, 15 apresentaram recorrência das queixas após introdução de novos fármacos, principalmente nos primeiros meses após a recuperação inicial e num período de tempo mais curto após exposição farmacológica, relativamente ao primeiro episódio⁹.

O mecanismo associado a este fenómeno ainda permanece desconhecido, tendo sido sugerido que pode relacionar-se com uma ativação imune persistente e que a sua probabilidade de ocorrência diminui ao longo do tempo¹⁰.

Deste modo, o segundo episódio pode ter correspondido a uma recorrência clínica após introdução de novo fármaco não relacionado com o agente causal inicial ou apenas à evolução natural da doença, o que está de acordo com o descrito na literatura, de que a melhoria clínica nos casos de DRESS é lenta, com um tempo de recuperação médio entre 6 a 9 semanas, que, em certos casos, se pode prolongar vários meses, com sucessivas remissões e recorrências, apesar da suspensão do fármaco responsável.

Por outro lado, perante os sintomas apresentados pelo doente, impõe-se a consideração de diagnósticos diferenciais, nomeadamente outras toxicodermias graves, como a síndrome de Steven-Johnson (SSJ) / necrólise epidérmica tóxica (NET), pustulose exantemática generalizada aguda (PEGA) e dermatite exfoliativa.

A síndrome DRESS geralmente distingue-se das outras toxicodermias graves pelas características das manifestações cutâneas, tempo de início dos sintomas e grau de envolvimento sistémico². Nas outras toxicodermias, o início do exantema ocorre mais precocemente após o início do fármaco suspeito, comparativamente aos casos de DRESS². Deste modo, no doente descrito não se verificaram as características mais típicas das outras toxicodermias graves, pelo que estes diagnósticos são menos prováveis.

Em suma, no presente artigo os autores descrevem o caso de uma provável síndrome de DRESS em possível relação causal com a administração de MCI, em associação ou não com a reintrodução de tratamento com fenitoína no primeiro episódio, pretendendo-se assim alertar para uma reação a fármacos rara e potencialmente fatal, frequentemente subdiagnosticada, que requer um diagnóstico e tratamento oportunos, pelo que é de realçar a extrema importância de uma suspeição clínica e

intervenção atempada, com particular atenção para o envolvimento multiorgânico.

Financiamento: Nenhum.

Declaração de conflito de interesses: Nenhum.

Contacto

Ana Sofia Cordeiro Moreira
Rua Joaquim Teixeira Leite, 129 1.º T
4465-178 São Mamede de Infesta
e-mail: aninhasnet@gmail.com

REFERÊNCIAS

1. Mockenhaupt M. Severe drug-induced skin reactions: clinical pattern, diagnostics and therapy. *J Dtsch Dermatol Ges* 2009;7(2):142-60.
2. Husain Z, Reddy BY, Schwartz RA. DRESS syndrome: Part I. Clinical perspectives. *J Am Acad Dermatol* 2013;68:6693.e1-14.
3. Revuz J, Valeyrie-Allanore L. Drug reactions. In: Bologna JL, Jorizzo JL, Schaffer JV. *Dermatology*. Third edition. Philadelphia: Elsevier Saunders 2012:335-56.
4. Spriet S, Banks TA. Drug reaction with eosinophilia and systemic symptoms syndrome. *Allergy Asthma Proc* 2015;36(6):501-5.
5. Brockow K, Garvey LH, Aberer W, Atanaskovic-Markovic M, Barbaud A, Bilo MB, et al. Skin test concentrations for systemically administered drugs – an ENDA/EAACI Drug Allergy Interest Group position paper. *Allergy* 2013;68(6):702-12.
6. Bocquet H, Bagot M, Roujeau JC. Drug-induced pseudolymphoma and drug hypersensitivity syndrome (drug rash with eosinophilia and systemic symptoms:Dress). *Semin Cutan Med Surg* 1996;15(4):250-7.
7. Kardaun SH, Sidoroff A, Valeyrie-Allanore L, Halevy S, Davidovici BB, Mockenhaupt M et al. Variability in the clinical pattern of cutaneous side-effects of drugs with systemic symptoms: does a DRESS syndrome really exist? *Br J Dermatol* 2007;156:609-11.
8. Shiohara T, Lijima M, Ikezae Z, Hashimoto K. The diagnosis of a DRESS syndrome has been sufficiently established on the basis of typical clinical features and viral reactivations. *Br J Dermatol* 2007;156:1083-4.
9. Picard D, Vellar M, Janela B, Roussel A, Joly P, Musette P. Recurrence of drug-induced reactions in DRESS patients. *J Eur Acad Dermatol Venereol* 2015;29(4):801-4.
10. Macías Em, Munoz-Bellido FJ, Velasco A, Moreno E, Dávila I. DRESS syndrome involving 2 unrelated substances: imipenem and iodinated contrast media. *J Investig Allergol Clin Immunol* 2013;23(1):56-7.